204

Istituto Ortopedico Rizzoli

BOLOGNA

N. .....

Li 13 agosto 1918

Cognome, Nome e Paternitá del Malato	Accompagnamenti
Della Croce Signor Ruggero di Rodolfo Tenente 156 fanteria	

DOCUMENTI ALLEGATI

SERVIZIO SANITARIO REGIONALE
EMILIA-ROMAGNA
Istituto Ortopedico Rizzoli di Bologna
Istituto di Ricovero e Cura a Carattere Scientifico
IRCCS·ISTITUTO·ORTOPEDICO·RIZZOLI

L' ammalato suddetto, è ammesso alle infermerie, Classe ..... colla retta di L. ..... al giorno.

IL SEGRETARIO

TIP. MAMMOLO ZAMBONI - BOLOGNA - VIA MENTANA 9

204

ISTITUTO ORTOPEDICO RIZZOLI

SEZIONE FERITI DI GUERRA

Reparto Ufficiali **Letto N.** .....

Ammissione 13 Agosto 1918 Dimissione .....

Cognome e Nome Tenent. Della Croce Signor Ruggero

Luogo di nascita Vigevano (Pavia) Età 29

Reggimento 156° Corpo Fanteria

Diagnosi .....

ANAMNESI

Fu ferito il 16 settembre 1915 a M. San Michele (zona 4) da pallottola di fucile Mauser alla coscia sinistra con fuoriuscita del proiettile al lato interno della coscia stessa; il proiettile stesso entrato poi al lato interno della coscia destra causando frattura comminuta del femore destro. Fu medicato al posto di medicazione reggimentale indi inviato all'Ospedale di Versa ove gli fu estratto la pallottola, trasferito quindi all'Ospedale di Gonnas, Ospedale Militare Principale di Brescia, Ospedale Mazzini di Genova, Ospedale Hotel Bruni di Bologna. Entra in questo Istituto per le cure del caso.

TIP. MAMMOLO ZANIBONI - BOLOGNA - VIA MENTANA 9

SERVIZIO SANITARIO REGIONALE
EMILIA-ROMAGNA
Istituto Ortopedico Rizzoli di Bologna
Istituto di Ricovero e Cura a Carattere Scientifico
IRCCS ISTITUTO ORTOPEDICO RIZZOLI

STATO PRESENTE

Condizioni generali buone –

Presenta all'arto inferiore destro – rigidità articolare al ginocchio – vasta cicatrice alla parte interna della coscia – inclusione aderente al femore – altra cicatrice alla parte esterna lunga 14 cm, pure aderente all'osso – altra cicatrice operatoria alla parte anteriore ed inferiore lunga 10 cm. inclusione, aderente all'osso sottostante – la coscia si trova in buone condizioni di trofismo – alla parte media della coscia alla palpazione rilevasi callo osseo del femore – alla parte posteriore della gamba v. alla parte inferiore cicatrici operatorie lunga 10 cm – Il piede trovasi in posizione di equinismo – i movimenti del piede sono limitati e dolorosi –

L'arto inferiore destro presenta accorciamento di 8 cm –

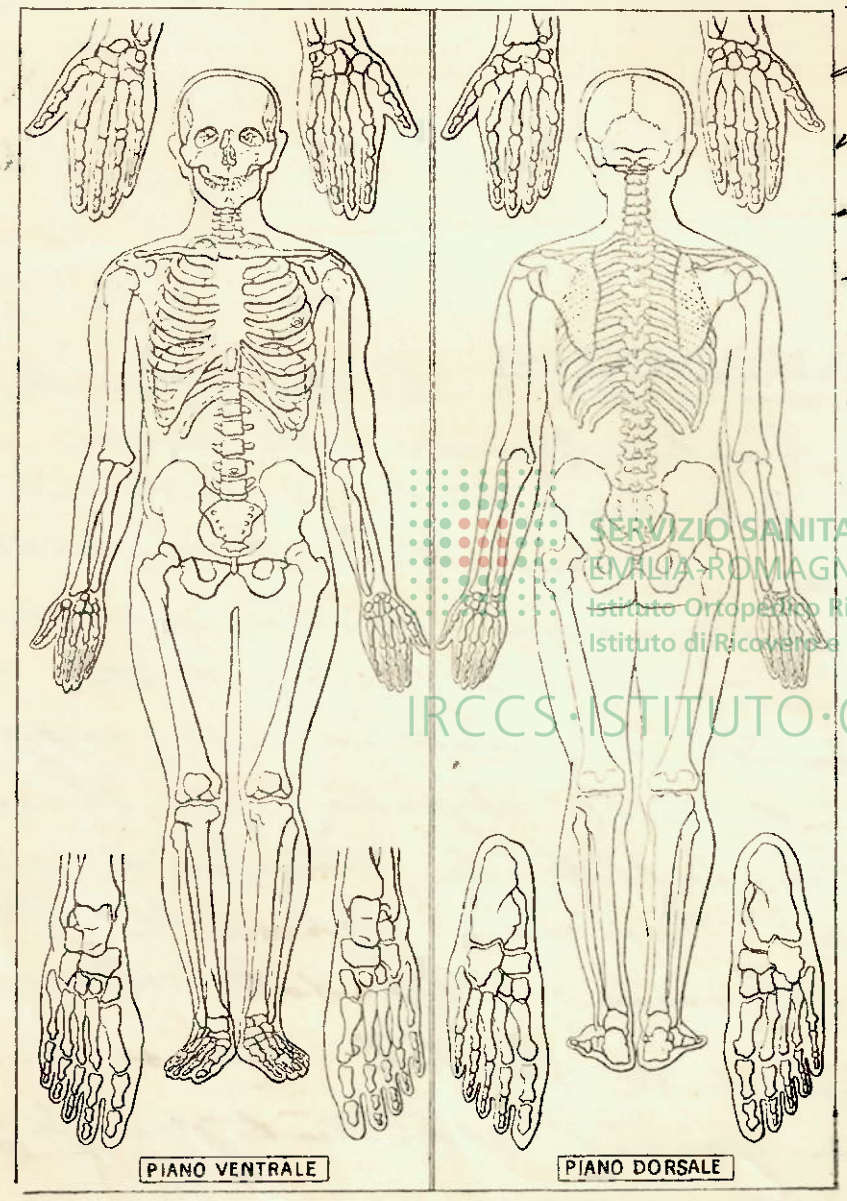

SERVIZIO SANITARIO REGIONALE
EMILIA-ROMAGNA
Istituto Ortopedico Rizzoli di Bologna
Istituto di Ricovero e Cura a Carattere Scientifico
IRCCS·ISTITUTO·ORTOPEDICO·RIZZOLI

DATA	DIARIO
	1ª sessione chinesiterapica.

SERVIZIO SANITARIO REGIONALE
EMILIA-ROMAGNA
Istituto Ortopedico Rizzoli di Bologna
Istituto di Ricovero e Cura a Carattere Scientifico
IRCCS·ISTITUTO·ORTOPEDICO·RIZZOLI

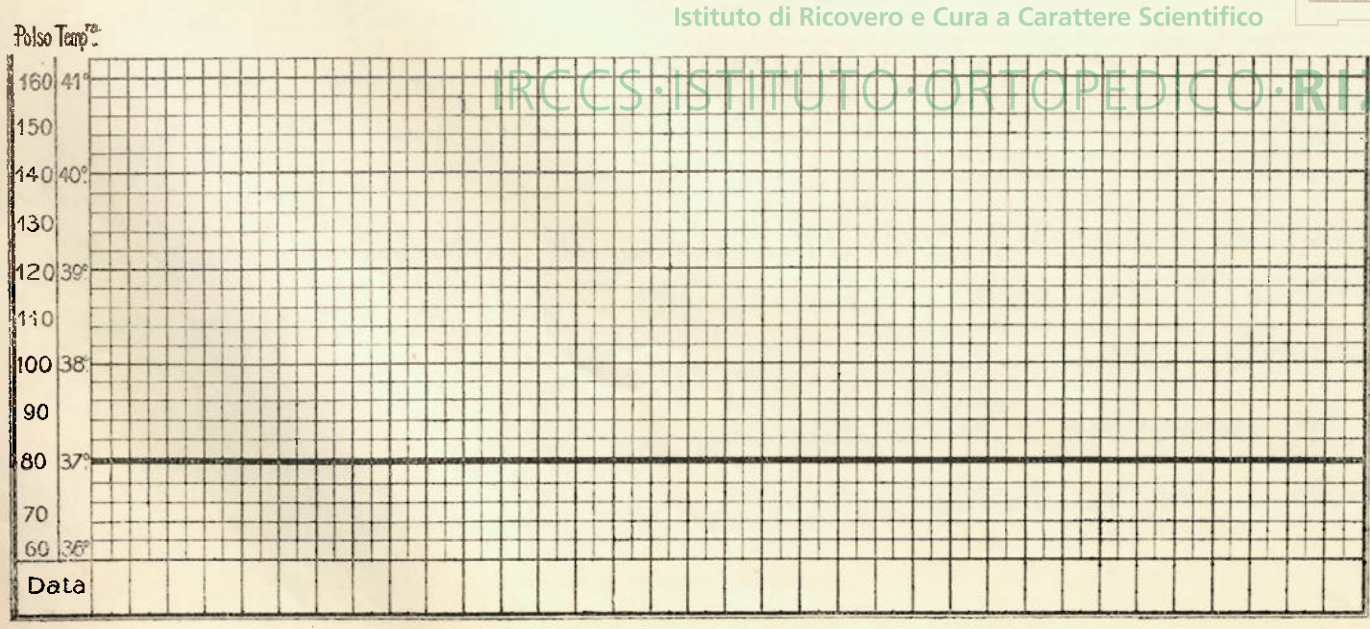

Protoc. 550.
23.0.1918

ISTITUTO ORTOPEDICO RIZZOLI

SEZIONE FERITI DI GUERRA

Istituto Ortopedico Rizzoli
Sezione Kinesiterapica
BOLOGNA

Reparto Ufficiali **Letto N.** .....

Ammissione 13 Agosto 1918 *Dimissione* .....

Cognome e Nome Cap. Della Croce Signor Ruggiero

Luogo di nascita Vigevano *Età* 29

Reggimento 156° *Corpo* Fanteria

Diagnosi Postumi di ferita da pallott. di fucile a traverso gli arti inferiori con frattura del femore destro. Deformità, limit. mov. ginocchio piede - Ancor. dell'arto

ANAMNESI

Riferisce di essere stato ferito il 16 settembre 1915 da pallottola di fucile alla gamba destra mentre era in combattimento sul M. San Michele. Fu medicato prima al posto di medicazione Reggimentale, poi a Romans, poi all'Ospedale da Campo di Verona. Il 28 settembre fu estratta la pallottola. Il 25 ottobre a Romans. Osp. da Campo N. 006 in cui fu operato per Tentativi di Toglierne i frantumi d'infiltrazione. Il 1° Nov. trasferito a Brescia Osp. Princ.; il 12 fu nuovamente operato; il 27 nel una terza operazione, gli asportarono due schegge ossee e gli fu ro la metà metallica del femore; il 31 Marzo 916 trasferito a Firenze Osp. Marini Celesia, quinta operazione per asportazione del tessuto cicatriziale di frammenti di frattura del femore. Asportazione dell'anca metallica. Apparecchio gesso. Viene tolto il 22 luglio; e si riscontra buona la correzione dell'asse ed il callo osseo è in via di formazione; il 14-11-917 Ri gidità del ginocchio destro. Ex estrazione dei tessuti fibrosi; operazione in Veronesi manovra per mobilizzarlo l'articolazione del ginocchio. Durante la manovra di flessione della gamba nella coscia si avverte lo scrosciio dovuto a lacerazione della inserzione del tendine tricipite alla rotula, con frattura parziale del margine rotuleo stesso. Gessato il 20-11-17 si iniziano sedute di massaggio leggero e movimenti passivi del ginocchio destro. Il 15-VII-18 piede equino varo da retrazione muscolo tendine limitazione nei movimenti del ginocchio destro. Operaz.: Narcosi Kessa mobilizzazione del ginocchio sezione Tenotomia del piede. Emostasi tendine Achille. Operaz.: alla Bayer - Fasciotomia plantare il 25-VII gessato si tolgono i punti di sutura. Riunione per prima. Si inserva il gesso. Il 15-VIII-18 entra in questo Istituto per le cure del caso. Prove. Si riscontrano i dati clinici ... nelle precedenti.

SERVIZIO SANITARIO REGIONALE
EMILIA-ROMAGNA
Istituto Ortopedico Rizzoli di Bologna
Istituto di Ricovero e Cura a Carattere Scientifico
IRCCS ISTITUTO ORTOPEDICO RIZZOLI

TIP. MAMMOLO ZAMBONI BOLOGNA - VIA MENTANA 9

STATO PRESENTE

Esame obbiettivo arto inferiore dest.

Alla parte posteriore ed inferiore della natica al punto d'entrata del proiettile (pallottola di fucile) si nota cicatrice ovalare di 3 x 4 cm.; perlacea leggermente nodosa ed aderente. Il proiettile attraverso le parti molli è fuoriuscito alla regione inguinale ove si nota cicatrice cogli stessi caratteri della precedente. Il proiettile ~~[illegible]~~ è entrato ha attraversato la coscia destra penetrando alla sua faccia interna ivi si nota cicatrice bellissima operatoria di 12 cm. irregolare notevolmente infossata ed aderente ~~[illegible]~~. Lungo il margine interno del quadricipite per una estensione di 10 cm. e per una larghezza di 8 cm. ~~[illegible]~~ a 4 e 8 cm. dalla linea articolare del ginocchio si nota cicatrice operatoria infossata e aderente in fu entrato il proiettile. Alla faccia esterna della coscia dest. cicatrice operatoria ovale di 20 cm. nodosa notevolmente aderente; altra cicatrice faccia posteriore della coscia nel suo 3° medio, ovale di 11 cm. aderente in parte inferiore cicatrice operatoria alla faccia posteriore del tendine di Achille di 7 cm. arrossata notevolmente aderente in corrispondenza della volta plantare nella sua parte mediana cicatrice operatoria punteiforme aderente. Queste due ultime cicatrici sono solenti alla pressione.

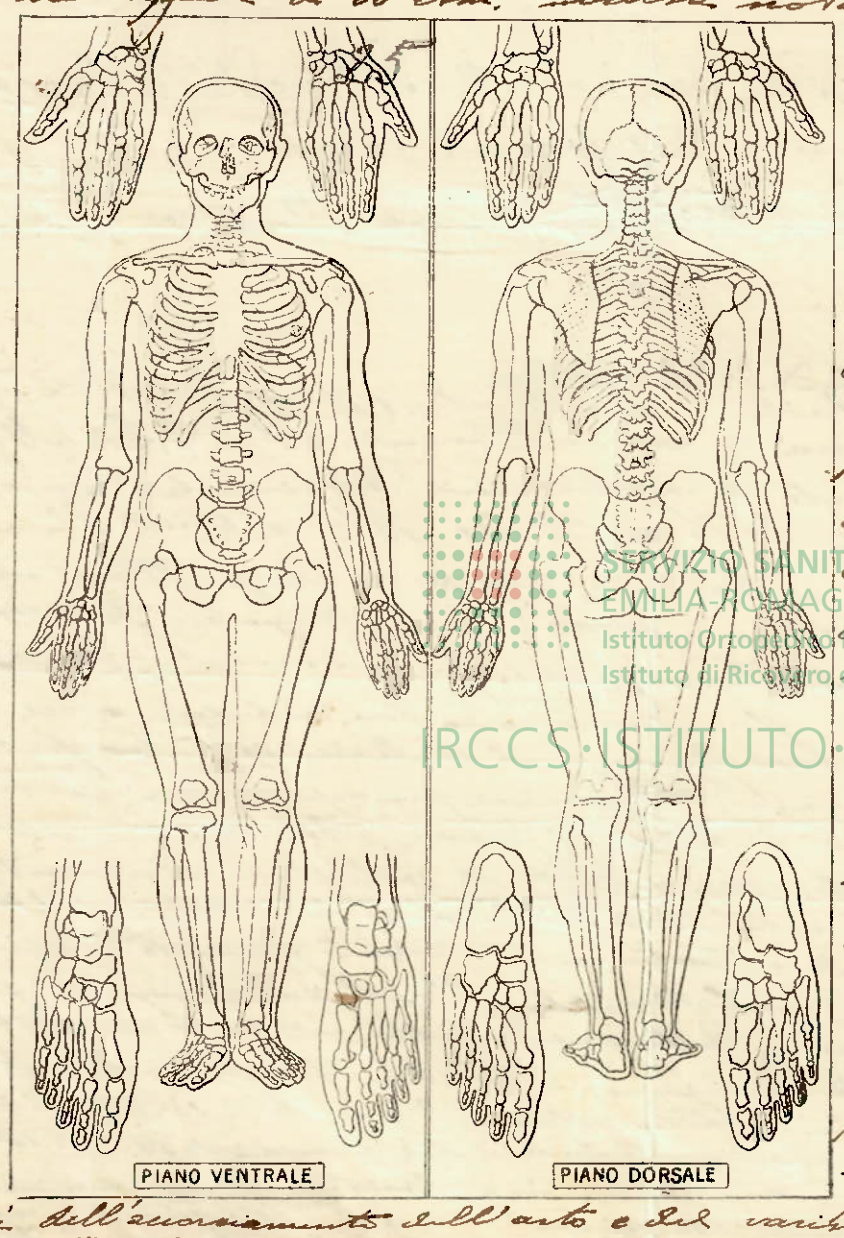

Arco libero, gionchi: notevole limitazione del movimento di flessione che è possibile per soli 60 gradi. Non il movimento del piede con estensione, flessione ed estensione completamente per soli 80 gradi. Lunghezza dell'arto spina mascellare; a dest. cm. 81 - a sinist. 90. Evidente è l'atrofia dell'intero arto. Si constata alla deformità di frattura di femore consolidata ad angolo aperto verso l'interno. Ha rotula mobile pure limitatamente. Il piede è in posizione di equinismo e varismo. È stato provveduto di una protesi dell'accorciamento dell'arto e del varismo del piede. Per alcuni giorni fu sottoposto a cure massaggi e meccanico per il ginocchio e pel piede. Si procedette alla applicazione di gesso per la flessione progressiva del ginocchio in tre tappe. Tolto il gesso col quale si era raggiunto una flessione forzata di 30 gradi la guarigione tende a ripetersi, la posizione primitiva evidente indicando inutile l'ulteriore cura Kinesitoterapica e dovendo rimandare di sei mesi l'atto operativo che potrebbe riuscire utile, si invia l'ammalato al Medico medico per le decisioni del caso.

SERVIZIO SANITARIO REGIONALE
EMILIA-ROMAGNA
Istituto Ortopedico Rizzoli di Bologna
Istituto di Ricovero e Cura a Carattere Scientifico
IRCCS ISTITUTO ORTOPEDICO RIZZOLI

DATA	DIARIO
	Si giudica che la lesione riportata dall'Ufficiale Ten. Della Croce e per la quale fu in cura in questo Istituto non sia compresa fra quelle contemplate dalla tabella A e ciò perchè non risulta dal trauma patito in azione guerresca, abolita la funzione dell'arto nè di un segmento di esso; ottenne miglioria funzionale dalla cura in Istituto, che potrebbe camminare senza l'aiuto di bastone. Il Maggiore Medico Dirigente 22. 08. 1918. Cap Caserlicchio

SERVIZIO SANITARIO REGIONALE
EMILIA-ROMAGNA
Istituto Ortopedico Rizzoli di Bologna
Istituto di Ricovero e Cura a Carattere Scientifico
IRCCS·ISTITUTO·ORTOPEDICO·RIZZOLI

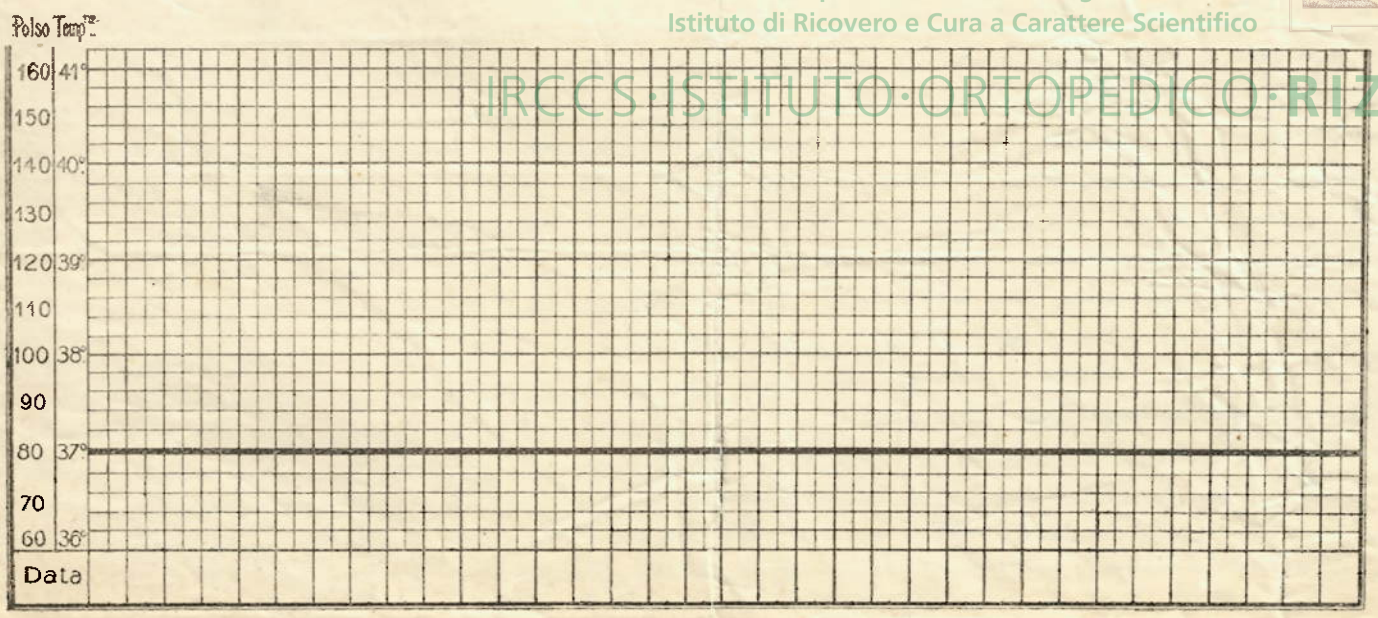

DATA	DIARIO
	Si giudica che la lesione riportata dall'Ufficiale Ten. Della Croce e per la quale fu in cura in questo Istituto non sia compresa fra quelle contemplate dalla tabella A e ciò perchè non risulta dal trauma patito in azione guerresca, abolita la funzione dell'arto nè di un segmento di esso; ottenne miglioria funzionale dalla cura in Istituto; potrebbe camminare senza l'aiuto di bastone. Il Maggiore Medico Dirigente 22. 08. 1918 Cap Casalicchio

SERVIZIO SANITARIO REGIONALE
EMILIA-ROMAGNA
Istituto Ortopedico Rizzoli di Bologna
Istituto di Ricovero e Cura a Carattere Scientifico
IRCCS·ISTITUTO·ORTOPEDICO·RIZZOLI

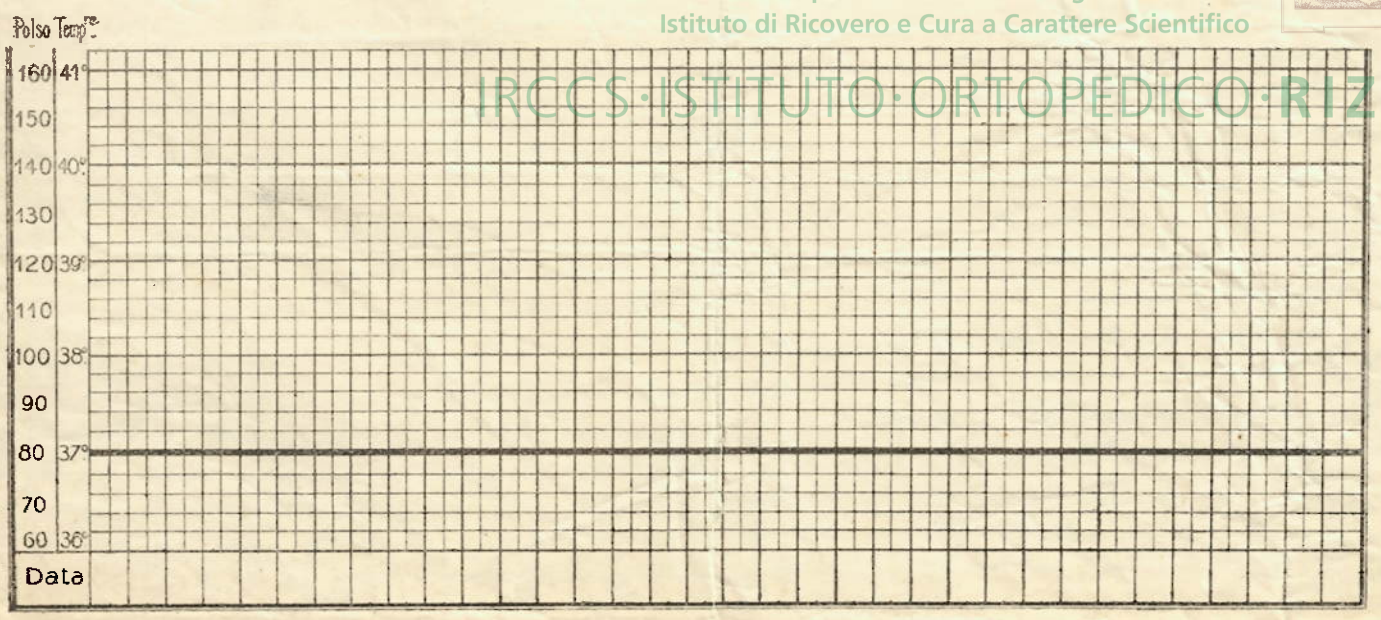

DATA	DIARIO
	~~Ob arti mf. destra~~
11/1	Parte posteriore inferiore della natica ~~7~~ al punto di entrata di proiettile fossa di fucile 2 mof cicatrice ovalare di 3 cm X 4 cm. per lacca leggermente nodosa ed aderente. Il proiettile attraverso ~~le pareti~~ molli e fuoriuscito ~~alla faccia in fronte della radice dell'arto~~ alla regione ischiatica ove si nota cicatrice con gli stessi caratteri della prima. ~~Lo stesso~~
12.	proiettile nuovamente entrato ~~attraversato~~ la coscia D. penetrando alla faccia interna in ispinata cicatrice bellico operatoria di 12 cm. ~~per~~ regolare notevolmente infossata ~~ed~~ ed aderente. Lungo il margine interno del quadricipite per una estensione di 10 cm. e per una larghezza di 2 si nota cicatrice operatoria infossata e aderente: in fu estratto il proiettile. Alla faccia esterna della coscia cicatrice operatoria assiale di 20 cm. nodosa notevolmente aderente altra cicatrice faccia posteriore della coscia del suo terzo medio di 11 cm. assiale aderente in parte infossata, cicatrice operatoria alla faccia posteriore del tendine di achille di 7 cm. arrossata notevolmente aderente. ~~A margine esterno~~ In corrispondenza della volta plantare nella sua parte mediana cicatrice operatoria punteiforme aderente. Queste due ultime cicatrici sono dolenti alla palpazione.
	Anca libera ginocchio ~~con~~ nel limitazione del movimento di flessione possibile solo per 90 gradi ~~e~~ ~~[illegible]~~: Volume del piede 4 mof con escursione ~~estensione movimento~~ che è ~~flessione~~ estensione ~~flessione~~ completamente impossibile ~~per~~ 20 gradi ~~flessione~~. Lunghezza della gamba piana maleolare a dx: 82 cm. a sin. 96 cm. circolare ~~[illegible]~~ della arto ~~[illegible]~~ dell'intero arto
13.	gessato collo deforme di 7 cm. di femore consolidato ad angolo aperto verso l'interno, la rotula mobile e limitatamente piede in posizione varo equino e varismo e valgo provveduto di scarpa con tallone e suola compensatrice della accorciamento dell'arto dello varismo del piede ~~[illegible]~~ in sezione Chinesiterapica per alcuni giorni ~~fu~~ sotto forte cura di movimenti manuali e meccanici del ginocchio e del piede senza giovamento si procedette applicazione di gesso per la flessione forzata del ginocchio in pre ~~[illegible]~~ Sotto il gesso col quale si ancora raggiunta una flessione forzata di 70 gradi la giuntura tendeva riprendere, e riprendere la primitiva posizione giudicando inutile ulteriore cura Chinesiterapica e ritenendo rimandare di sei mesi l'atto operativo che potrebbe riuscire inutile diventerà l'Ufff. accorto colle già medicaper è dimissione del caso.

Polso Temp.

160	41°
150	
140	40°
130	
120	39°
110	
100	38°
90	
80	37°
70	
60	36°

Data

SERVIZIO SANITARIO REGIONALE
EMILIA-ROMAGNA
Istituto Ortopedico Rizzoli di Bologna
Istituto Ospedaliero di Cura a Carattere Scientifico
ARCHIVIO STORICO ORTOPEDICO RIZZOLI

REGOLAM. DEL SERVIZIO SANITARIO MILITARE TERRITORIALE
(§ 331)

N. 457-A del Catal.
(1918)

CARTELLA CLINICA

OSPEDALE MIL. di RISERVA "MAZZINI-CELESIA,,
IV.° GRUPPO-GENOVA

OSPEDALE[1] .....

Riparto I° Chirurgia = Ufficiali

Data di entrata 31 Marzo 1916

Data di eventuale trasferimento .....

SUCCESSIVI TRASFERIMENTI

OSPEDALE ..... durata della degenza dal ..... al .....
» ..... » » » dal ..... al .....
» ..... » » » dal ..... al .....
» ..... » » » dal ..... al .....

Data di uscita definitiva .....

Cognome Della Croce
Nome Ruggero
Paternità .....
Maternità .....
Esercito .....
Corpo 156° Reggt Fanteria
Grado Tenente
Classe 1889
Numero di matricola .....
Distretto .....
Data di nascita .....
Inscritto di leva del comune di .....
Mandamento di .....
Circondario di .....

Diagnosi.[2]

Frattura comminuta aperta del femore ds. da ferita a fuoco (fucile), complicata da setticemia con carie e necrosi dei frammenti - anchilosi fibrosa dell'articolazione del ginocchio e piede destro. Accorciamento dell'arto cent 8.

Esito.

SERVIZIO SANITARIO REGIONALE
EMILIA-ROMAGNA
Istituto Ortopedico Rizzoli di Bologna
Istituto di Ricovero e Cura a Carattere Scientifico
IRCCS·ISTITUTO·ORTOPEDICO·RIZZOLI

Vaccinazioni profilattiche.

Vaccinazioni antivaiolose		Vaccinazioni e rivaccinazioni antitifiche e antiparatifiche				Vaccinazioni e rivaccinazioni anticoleriche			
Mese	Anno	Mese	Anno	Complete	Incomplete	Mese	Anno	Complete	Incomplete

Siero-Profilassi antitetanica.

	Giorno	Mese	Anno	Siero usato
1ª iniezione				
2ª »				
3ª »				

(1) Per gli ospedali da campo scrivere il numero dell'ospedale e dell'armata ed eventualmente del corpo d'armata, della divisione.
(2) Sia scritta senza abbreviazioni e per le lesioni traumatiche siano indicate sede e definizione anatomica della ferita, lesioni concomitanti causa traumatica.

GAETA - TIP. STABIL. MILITARE DI PLIA

ANAMNESI (1) — STATO PRESENTE — ESAME OBBIETTIVO

Narra il Sottotenente Della Croce di essere stato ferito il 16 settembre da pallott. di fucile alla gamba ds. mentre era in combattimento sul M.te S. Michele. Fu medicato prima al posto di medicazione del Reg.to e poi a Monfalcone; poi al l'O. C. di Verza N. 028. Il 17 stesso gli estrassero la pallott. Il 29 andò a Gonars Osp. C. 006, ove fu operato per tentare di togliere i focolai d'infezione. Il 1° otto.bre andò a Brescia Osp. Principale. Il 12 fu nuovamente operato. Il 27 novembre subì una terza operaz.: gli asportarono due pezzetti d'osso, gli fecero la sutura metallica del femore; il 31 Marzo 917 venne a Genova in questo Osp. Mazzini ai Celesia.

Esame Obb.vo: Tutto l'arto infer. di des. si presenta deformato, aumentato di volume per infiltrazioni delle parti molli. L'asse completamente alterato nella sua normale lunghezza, descrivendo per quanto riguarda la coscia ed il bacino un'ampia curva a convessità esterna. Sulla superficie anter. della coscia al terzo medio si nota una cicatrice di 15 cm. di lunghezza, altra lunga cicatrice di 20 cm. circa sulla faccia esterna praticata da chirurgo nell'atto operatorio, precedentemente eseguito. Si nota infine un seno fistoloso alla radice della coscia nel punto di unione della superficie anteriore con la poster. Introducendo lo specillo, esso va orizzontalmente a raggiungere una superf. di osso scoperto, che si avverte scabro irregol. Detta superficie è data precisamente

(1) Anche nell'anamnesi, allorchè trattasi di lesioni traumatiche, dovrà indicarsi con precisione la causa vulnerante, le circostanze che determinarono le lesioni stesse, nonchè la data e la località, in cui furono riportate.

SERVIZIO SANITARIO REGIONALE
EMILIA-ROMAGNA
Istituto Ortopedico Rizzoli di Bologna
Istituto di Ricovero e Cura a Carattere Scientifico
IRCCS ISTITUTO ORTOPEDICO RIZZOLI

dai frammenti della frattura del femore. I movimenti passivi dell'articolazione ileo femorale di destra sono limitatissimi; così pure quelli dell'articol. del ginocchio, sono aboliti completamente i movimenti attivi. I movimenti delle suddette articolazioni risvegliano vivi dolori. Fissando il frammento inferiore si avverte abbastanza chiaro il rumore di scricchiolio e si compiono dei piccoli movimenti. Il piede destro è in posizione equino, varo con limitati movimenti dell'articolazione tibio astragalea.

La radiografia ci rivela nettamente la frattura della diafisi femorale, e precisamente all'unione del 3° superiore con il 3° medio del femore. I due frammenti sono disposti quasi ad angolo retto. Gli estremi dei frammenti ossei sono attraversati da ansa metallica dovuta a precedente atto operatorio di osteosintesi del femore. Non vi era accenno a neoformazione di tessuto osseo, venendo quindi a mancare il saldamento dei frammenti della frattura,

SERVIZIO SANITARIO REGIONALE
EMILIA-ROMAGNA
Istituto Ortopedico Rizzoli di Bologna
Istituto di Ricovero e Cura a Carattere Scientifico
IRCCS·ISTITUTO·ORTOPEDICO·RIZZOLI

SERVIZIO SANITARIO REGIONALE
EMILIA-ROMAGNA
Istituto Ortopedico Rizzoli di Bologna
Istituto di Ricovero e Cura a Carattere Scientifico
IRCCS·ISTITUTO·ORTOPEDICO·RIZZOLI

Conte Della Croce Ruggero

Radiografia coscia destra

22 - 3 - 1917

OSPEDALE MILIT. SUCCURSALE DI RISERVA
AZZINI CELESIA - GENOVA

SERVIZIO SANITARIO REGIONALE
EMILIA-ROMAGNA
Istituto Ortopedico Rizzoli di Bologna
Istituto di Ricovero e Cura a Carattere Scientifico
IRCCS·ISTITUTO·ORTOPEDICO·RIZZOLI

SERVIZIO SANITARIO REGIONALE
EMILIA-ROMAGNA
Istituto Ortopedico Rizzoli di Bologna
Istituto di Ricovero e Cura a Carattere Scientifico
IRCCS·ISTITUTO·ORTOPEDICO·RIZZOLI

Ten.te Della Croce Ruggero

- Radiografia coscia destra -

2 - 4 - 1916

OSPEDALE MILIT. SUCCURSALE di RISERVA
ALBERGHI CELESIA - GENOVA

SERVIZIO SANITARIO REGIONALE
EMILIA-ROMAGNA
Istituto Ortopedico Rizzoli di Bologna
Istituto di Ricovero e Cura a Carattere Scientifico

IRCCS·ISTITUTO·ORTOPEDICO·RIZZOLI