

ISTITUTO ORTOPEDICO RIZZOLI

SEZIONE FERITI DI GUERRA

Contadino 1° Elementare

Reparto

Letto N.

Ammissione

26 Marzo 19

Dimissione

Cognome e Nome
di Salvatore

Fali Andrea

Soldato

Luogo di nascita

Grani (Sassari)

Età 21. 1895

Reggimento

126°

Corpo

Fanteria

Direttore di Sassari

Diagnosi

Frattura delle ultime due dita della mano d.

in seguito a ferita da granata alla palma della mano -

ANAMNESI

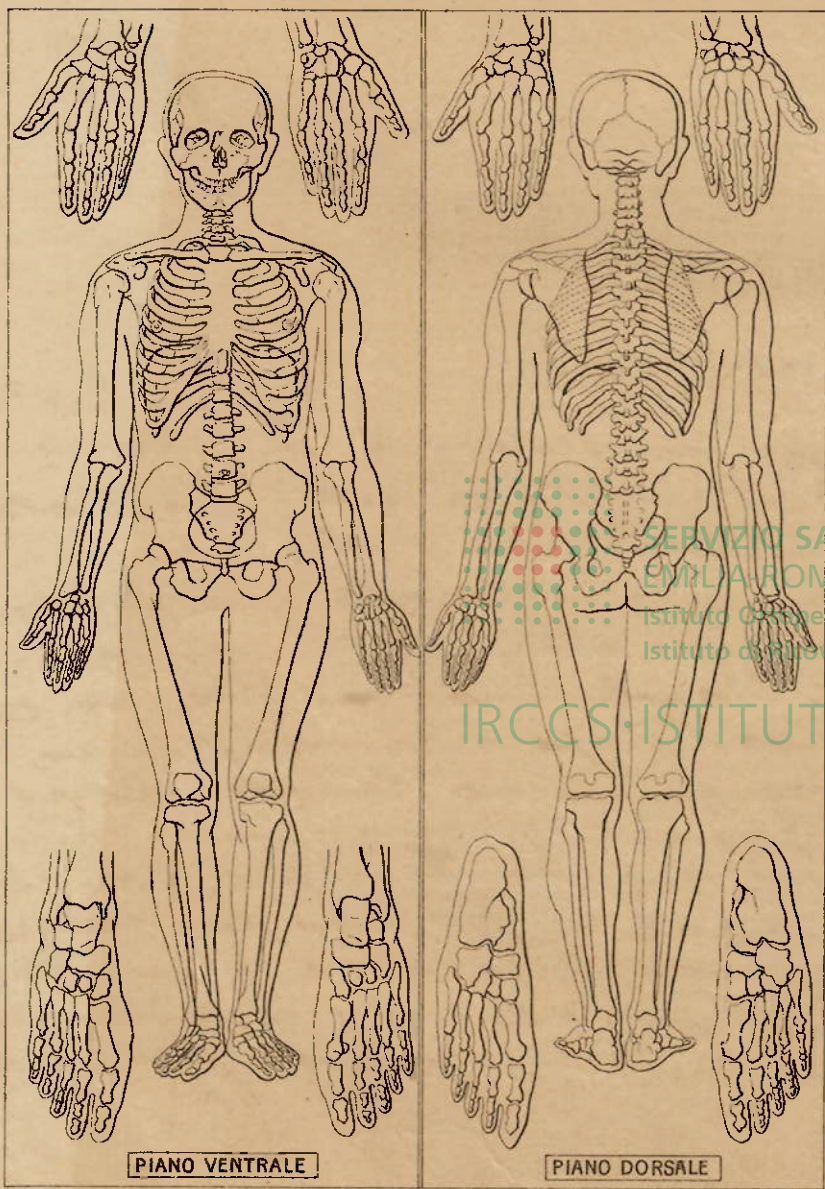
Ferito il 12 Ottobre 1916 sul Carso nelle
vicinanze di Gorizia da scheggia di granata
alla mano destra. Ricoverato nell'Ospedale
da Campo vicino a Palmanova sette circa 4
giorni dopo di che venne trasferito a Bologna
Ospedale? Successivamente andò nell'Ospedale
Cruz e Croc Rossa in Napoli, indi al Deposito
del 22° Fanteria in Pisa. Dopo aver usufruito di
un mese di convalescenza venne trasferito al
210 Regg° Fanteria in zona di guerra, indi alla
41° B compagnia presidiaria in Francia, poi rie-
tro all'Ospedale Principale di Torino per essere
operato ma, dopo una visita medica, venne di-
messo dall'Ospedale e inviato al Deposito del
35° Regg° Fanteria in Bologna da dove proviene
per essere operato.

ST

2.0 - Rigidità
dextra da
ma alla
in corrisp
metacarpo



Titolo della mano
riali. Due cicatrici
altra alla palmare
tra il 4° e il 5°

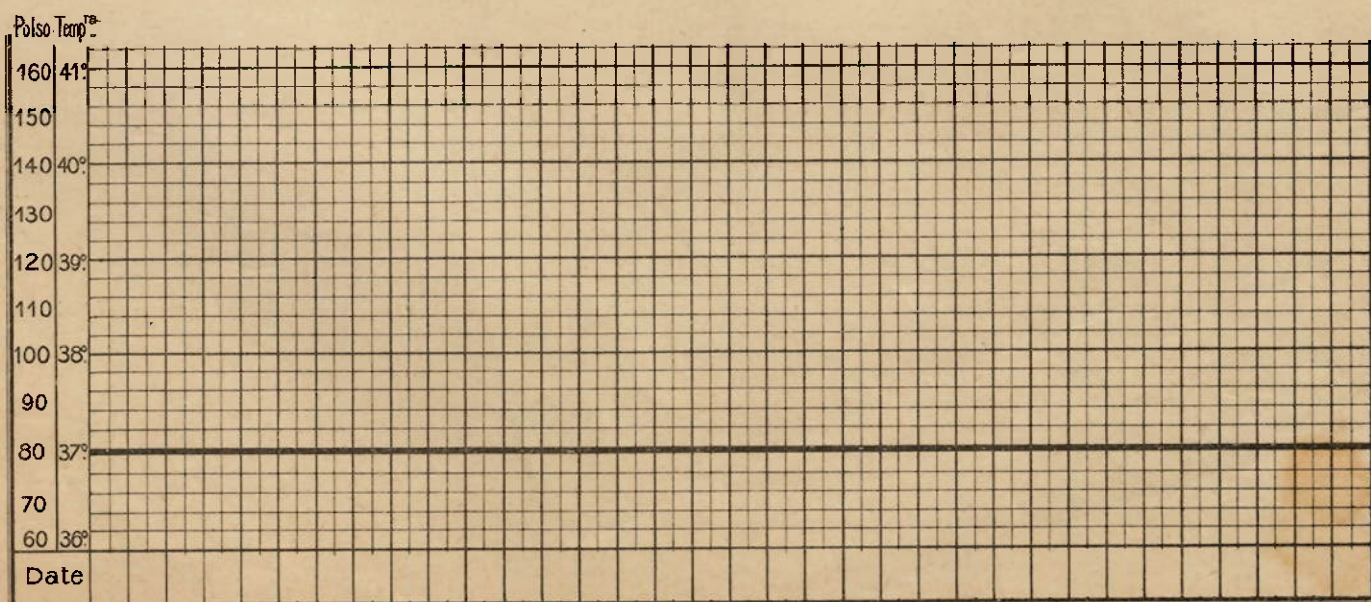


SERVIZIO SANITARIO REGIONALE
EMILIA ROMAGNA
Istituto Ortopedico Rizzoli di Bologna
Istituto di Rilevamento e Cura a Carattere Scientifico



IRCCS · ISTITUTO · ORTOPEDICO · RIZZOLI

DATA	DIARIO
11-4-91	<p>Basta di banchi, ammassi locali con nuove carine: invidiosa longitudinale alla superficie palmare del V. di 1° e 2° di 1° brake, Tirotonia ed allungamento di tanti mi flessori, superficiali e profondi. Rinnova un dei capi tendinei, o ricostituisce giocando. [Non essendo sufficiente l'allungamento del flessore ^{profondo} del V. di 1° e 2° a stabilire la continuità del tendine, portando il dito in estensione, si comprime un piccolo cordone tendineo, sospeso dall' ^{estensione comune dei} estensione distale distale distale, tra i due capi del tendine flessore legamento con crine J. Sutura in crine stacca gessata si avvolge, quindi, con una piccola arteria di cane il fascio tendinoso, e si ricostituisce la guaina tendinea del 1° e 2° di 1° - Sutura in crine della pelle - Stacca gessata -</p>
21-4-	<p>Murderano - J. in ta asettica - L. alguna alcuni punti -</p>
2-5-19	<p>Murderano in licenza illimitata</p>



Moh. Clevesa

DATA

11-5

Resta in forza all'ospedale
M^{re} Rizzoli per chi a disposizione
del Collegio medico 1° grado della
Il Capitano 17-5-19



di Tanti
di Rinnovo

COLLEGIO MEDICO PERMANENTE DI 1.° GRADO

Il Med. Moh. Clevesa

del 35° Reggimento Tanti ha subito oggi
visita medico-collegiale ed ha dichiarato di accet-
tare il giudizio del Collegio Medico.

Pensione di nond categoria. per cinque anni

Bologna, li 30-5-1919

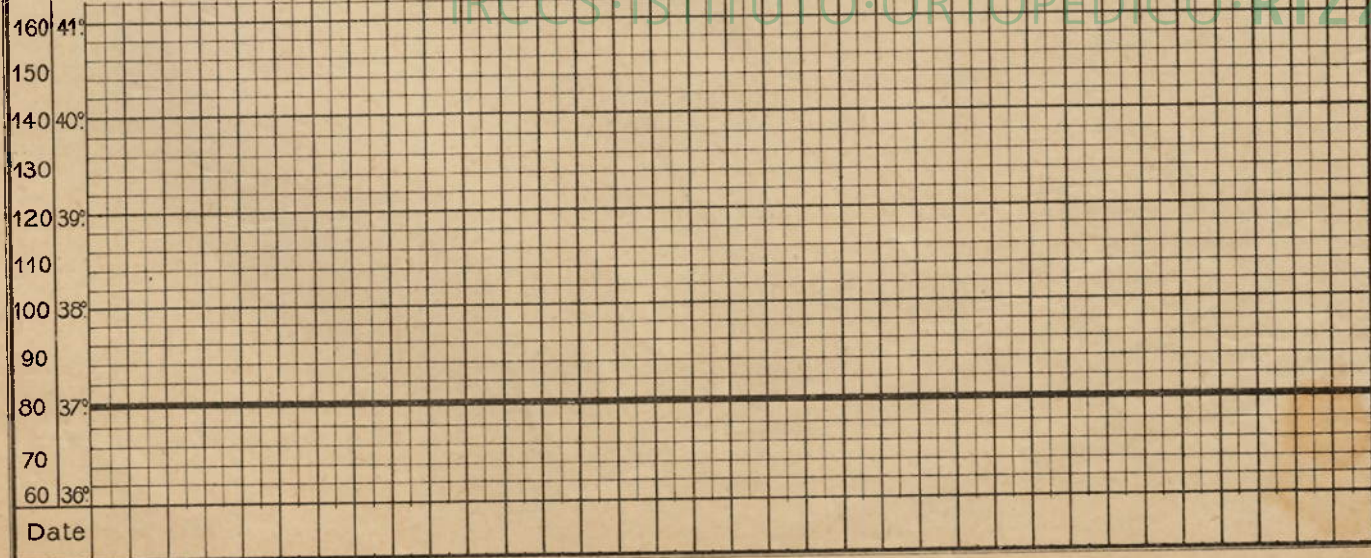
Capitolo Medico
di Tanti



SERVIZIO SANITARIO REGIONALE
EMILIA-ROMAGNA
Istituto Ortopedico Rizzoli di Bologna
Istituto di Ricovero e Cura a Carattere Scientifico



Pulse Temp^o



IRCCS ISTITUTO ORTOPEDICO RIZZOLI

ISTITUTO ORTOPEDICO RIZZOLI
BOLOGNA

Data d'ingresso, li 26-3-19

Cognome *Moli*
Nome *Andrea*
Paternità *di Salvatore e Niedo Francese*
Età *Cl. 1895*
~~Peso~~ *Matr. 5625*
Altezza
Reggimento *126 Fanteria*
Grado *Soldato*
Celibe, ammogliato, vedovo
Numero dei figli e loro età
Luogo di nascita *Orani*
Indirizzo *id*
Professione anteriore *Contadino*
Professione desiderata

Grado d'istruzione *3° Elementare*
Diplomi, referenze
Data della ferita *12 Ottobre 1916*
Data dell'amputazione

Arto amputato o regione dell'amputazione

*Rigidità delle ultime due dita della
mano d. in seguito a ferita di gra-
ve alla palma della mano.*
Stato del moncone

Apparecchio di protesi

SERVIZIO SANITARIO REGIONALE
EMILIA-ROMAGNA
Istituto Ortopedico Rizzoli di Bologna
Istituto di Ricovero e Cura a Carattere Scientifico



IRCCS · ISTITUTO · ORTOPEDICO · RIZZOLI